Lane Medical Library

Ueber
Tuberkulose der Hornhaut.

INAUGURAL-DISSERTATION

WELCHE ZUR

ERLANGUNG DER DOCTORWÜRDE

IN DER

MEDICIN UND CHIRURGIE

MIT ZUSTIMMUNG DER

MEDICINISCHEN FACULTÄT

DER FRIEDRICH-WILHELMS-UNIVERSITÄT ZU BERLIN

AM 5. APRIL 1902

NEBST DEN ANGEFÜGTEN THESEN

ÖFFENTLICH VERTEIDIGEN WIRD

DER VERFASSER

Richard Betke
aus Lindow i. d. M.

OPPONENTEN:

Herr praktischer Arzt Doctorandus Le Blanc.
Herr Unterarzt Schlemmer.
Herr Unterarzt Engel.

FORST i. L.
Druck von E. Hoene.

REFERENT:

Herr Geheimrat von Michel.

Dem Andenken meiner Eltern

in Liebe und Dankbarkeit

gewidmet.

Digitized by the Internet Archive
in 2026

https://archive.org/details/uebertuberkulose0000rich

Unsere Kenntnis von der tuberkulösen Erkrankung des Auges in seinen einzelnen Abschnitten ist noch verhältnismässig jungen Datums. Wenn man bedenkt, wie lange schon die Lokalisierung der Tuberkulose in fast allen anderen Organen des Körpers bekannt ist, so ist es verwunderlich, wie lange es gedauert hat, und wie vieler Veröffentlichungen für und gegen die Möglichkeit einer Tuberkulose im Auge es bedurfte, bis allmählich die Anschauung an Wahrscheinlichkeit und schliesslich an Sicherheit gewann. Die lange Unkenntnis und Unsicherheit ist noch besonders dadurch merkwürdig, dass das Auge doch von jeher der Gegenstand genauester und feinster Untersuchung gewesen ist, und dass sich gerade in der Frage der Tuberkulose der Hornhaut, diesem durchsichtigen, leicht zu beobachtenden Teil des Auges, die Zweifel am stärksten regen.

Es dürfte deshalb von Interesse sein, einen kurzen Überblick über die Entstehung und den jetzigen Stand der Frage über Hornhauttuberkulose zu thun und im Anschluss hieran einen selbstbeobachteten Fall aus der Augenabteilung der Königlichen Charité mitzuteilen.

Die Empfänglichkeit der Chorioidea für Tuberkeleruptionen zeigten zuerst Manz und Cohnheim, und bald machten sich für die tuberkulöse Erkrankung des hinteren Abschnittes des Auges so gewichtige Veröffentlichungen und histologische Befunde geltend, dass dieselbe z. B. bei Miliartuberkulose oder Meningitis tuberculosa als nicht seltener Nebenbefund anerkannt ist.

Veröffentlichungen, die über Beobachtungen einer Tuberkulose der Hornhaut, Regenbogenhaut und Bindehäute des Auges gemacht wurden, wie die Fälle von Gradenigo, Perls, Arcoleo, Manfredi, Köster, Hock, Sattler rufen zunächst lebhaften Widerspruch hervor, und Baumgarten (von Graefes Archiv 24, 3) hält 1878 diese Beobachtungen differentialdiagnostisch und histologisch für nicht genügend begründet. Besonders verwirft er die Hornhauttuberkulose mit Knötchenbildung, weil nach der damaligen Anschauung miliare Tuberkelbildung nur in gefässhaltigen Geweben vorkomme.

Den Gegenbeweis erbrachte Haensell (von Graefes Archiv 25, 4) im Jahre 1879 durch seine grundlegenden experimentellen Versuche über die Übertragung von tuberkulösem Virus in die Hornhaut, nachdem schon vorher Cohnheim und Samulsohn Impfungen in die Conjunctiva und Vorderkammer vorgenommen hatten. Es gelang Haensell, in der cornea, die bis dahin als ein für die Tuberkulose unantastbares Gebiet galt, durch Übertragung von tuberkulösem Gewebe die Eruption von Tuberkelknötchen zu erzielen. Und während man vorher annahm, dass die Hornhaut stets erst secundär nach Erkrankungen der Regenbogenhaut e. c. in Mitleidenschaft gezogen werden könne, so erbrachte Haensell den Beweis für die Möglichkeit einer primären Erkrankung der Hornhaut und beobachtete, dass Tuberkel bei rein cornealer Impfung bei seinen Versuchen in der Iris niemals zur Entwicklung kamen. Einen klinischen Fall, der sich mit seinen experimentellen Untersuchungen deckte, hat er nicht beobachtet oder veröffentlicht.

Mit diesen Beobachtungen gewannen natürlich die früheren Veröffentlichungen über beobachtete Hornhauttuberkulose an Wahrscheinlichkeit, doch erkennt auch Haensell noch nicht das klinische Vorkommen einer primären Hornhauttuberkulose an.

Dass sich nach seinen veröffentlichten Versuchen die Beobachtungen häuften, dass von nun an die zweifelhaften

Fälle unter besonderer Berücksichtigung der Aetiologie Tuberkulose beobachtet wurden, ist natürlich. Eine reiche Litteratur spricht für das Interesse an dieser Frage. Ich erwähne nur die Veröffentlichungen von Strubell (Über Keratitis tuberçulosa. Ing. Diss. Würzburg 1894), Breuer, Bach, von Hippel, Zimmermann, Sattler, Bürstenbinder, Bongartz, Denig und von Michel. Besonders von Michel ist es gewesen, der schon 1891 in der Sitzung der physiologisch-medizinischen Gesellschaft zu Würzburg auf die Häufigkeit der tuberkulösen Infektion des Auges hinweist und auch besonders in seinem Lehrbuch darauf aufmerksam macht.

von Michel und von Hippel betonen auch besonders, dass die typische Keratitis parenchymatosa, die zuvor fast ausschliesslich der Lues zugeschrieben wurde, sehr häufig tuberkulöser Natur sei, und auf dem Heidelberger Congress 1895 schätzt von Michel die Häufigkeit der Tuberkulose als ätiologisches Moment bei dieser Erkrankung auf ca. 40 %. Doch spricht er sich noch dahin aus, dass die tukerkulöse Erkrankung der Hornhaut wohl überhaupt nicht primär vorkomme, sondern sich stets an eine leicht zu übersehende Erkrankung des ligamentum pectinatum anschliesse. Letztere könne wegen der kurzen Dauer des Bestehens leicht übersehen werden. Den anatomischen Beweis für das Vorkommen von typischen Tuberkelknoten in der cornea bei einer klinisch beobachteten Keratitis parenchymatosa hat zuerst von Hippel erbracht (von Graefes Archiv für Ophthalmologie 39, 3).

Allmählich wurden die vereinzelten Veröffentlichungen und Erfahrungen über die Tuberkulose der Hornhaut, nachdem schon vorher von Sattler die klassischen Erscheinungsformen der Tuberkulose der Conjunctiva beschrieben waren, zusammengefasst und ein besonderes Krankheitsbild, eine Erkrankung für sich, systematisiert. Und so stellt Bach (Archiv für Augenheilkunde 28) im Jahre 1894 folgende Punkte auf:

1. Die tuberkulöse Erkrankung des Auges ist keine seltene.
2. Alle Teile des Auges können davon betroffen werden.
3. Speciell bei den Erkrankungen des Uvealtractus ist ihr eine hervorragende Rolle beizumessen.
4. Die Erkrankung des Auges kann die einzige und frühzeitigste Äusserung der tuberkulösen Infektion darstellen.

Die Frage, ob die Tuberkulose der Hornhaut eine selbständige Krankheit sein kann, oder stets vom Uvealtractus (hierzu rechnet er auch das ligamentum pectinatum) fortgeleitet ist, beantwortet Bach auf Erfahrungen gestützt dahin, dass die tuberkulöse Erkrankung der Hornhaut in den meisten Fällen sekundär zu einer solchen des ligamentum pectinatum hinzutritt, dass aber auch primär die Randzone der cornea Sitz von Tuberkelknötchen sein kann, die dann nach der Mitte der Hornhaut vorrücken.

Nach Bach's weiteren Beobachtungen (Bach, Tuberkulose der Hornhaut. Archiv für Augenheilkunde 32) ist das klinische Bild der tuberkulösen Erkrankung der Hornhaut ein ziemlich mannigfaltiges, und er stellt 1896 folgende Erscheinungsformen für die tuberkulöse Affektion der cornea auf:

1. Das typische Bild der Keratitis parenchymatosa. Dieser geht nach seiner Meinung wohl ausnahmslos die Bildung von tuberkulösen Knötchen im ligamentum pectinatum voraus. Er glaubt, dass hier die parenchymatöse Trübung der Hornhaut durch Diffusion der Toxine von den Tuberkelbazillen in die Hornhaut zu stande kommt. Für die Giltigkeit der Diagnose auf Tuberkulose bei dieser Erkrankung sind sehr viele charakteristische Fälle besonders von von Hippel zusammengestellt, und bei einem Fall aus der Leberschen Klinik ist auch der bacteriologisch-histologische Beweis für die Tuberkulose erbracht worden.

(von Hippel: Über Keratitis parenchymatosa. von Graefes Archiv für Ophthalmologie Bd. 39, 3 und klinische Untersuchungen. Heidelberg.)

Diese Form ist mit starker Beteiligung der Iris verbunden und giebt eine zweifelhafte Prognose. Die Trübungen können einmal zurückgehen, es können aber auch die Knötchen in die Hornhaut hineinwuchern — wie in dem von Hippel untersuchten Falle — und an der Stelle der Tuberkeleruptionen Trübungen in der Hornhaut zurückbleiben. Da diese Art der Erkrankung meist ihren Ausgang von einer tuberkulösen Erkrankung der Iris nimmt, kann sie nach den jetzigen Erfahrungen über Iristuberkulose auch fortschreiten und schliesslich die Enucleation des Auges nötig machen.

2. Das Bild der sclerosierenden Keratitis. Dieses entsteht, wenn sich der Tuberkelknoten ganz allmählich vom ligamentum pectinatum in den innersten Partieen der Hornhaut vorschiebt. Auch hier tritt langsam Rückbildung eines solchen Herdes ein, es bleibt aber dauernd eine grau-weisse, zungenförmig in die Hornhaut hineinragende Trübung. Bach selbst teilt (Archiv für Augenheilkunde 28, 1) das klinische Bild eines solchen Falles mit:

> Es handelt sich um ein 23jähriges Mädchen, welches mit den Symptomen beiderseitiger Iritis zur Beobachtung kam. Es wurden am Hornhautrande gelblich-rötliche Knötchen gefunden, die allmählich auf die cornea vorrückten und mit dem ursprünglichen Sitz durch ein dichtes, tiefliegendes Gefässbündel verbunden waren. Allmählich trat Rückbildung ein, die gelblich-rote Färbung wich einer grauen Tönung, die Gefässe bildeten sich zurück, und schliesslich trat Heilung durch Hinterlassung einer weissen, zungenförmig in die cornea hineinragenden Trübung ein.

Den anatomischen und bacteriologischen Nachweis für

den tuberkulösen Charakter dieser Erkrankungsform hat W. Zimmermann erbracht (von Graefes Archiv für Ophthalmologie 41, 1).

3. Hat Bach in den letzten Jahren beobachten können, dass die tuberkulösen Knötchen auch primär in der Hornhaut entstehen, und zwar in der Corneoscleralgrenze, ja in den peripherstenTeilen der Hornhaut selbst.

   Der Verlauf ist auch hier ein gutartiger; die Knötchen rücken allmählich in die Hornhaut vor, und es tritt Verheilung ein unter Verwischung des Hornhautrandes an der Eruptionsstelle oder unter Hinterlassung einer zungenförmigen, grauweissen Trübung.

   Bach machte dann auch Impfversuche am Kaninchenauge, indem er virulente Tuberkelbazillen in die Corneoscleralgrenze brachte. Er erhielt hierbei genau dasselbe klinische Bild in Entstehung und Verlauf, wie er es in der letztgenannten Erscheinungsform der tuberkulösen Erkrankung der Hornhaut beschrieben hat. Histologisch oder bacteriologisch ist der Beweis für die Diagnose der Tuberkulose bei dieser Erkrankung der Hornhaut noch nicht erbracht.

   Die Iris zeigte bei dieser Form bei einzelnen Fällen eine einfache Entzündung ohne Knötchenbildung; waren nur 1—2 Knötchen auf der Hornhaut, so blieb die Iris unbeteiligt.

4. Hält Bach eine secundäre Erkrankung der Hornhaut auch von der primär tuberkulös erkrankten Bindehaut aus per continuitatem et contignitatem für möglich.

Die häufigste unter den angeführten Erscheinungsformen ist nach den Erfahrungen der Würzburger Klinik die Tuberkulose der Hornhaut unter dem Bilde der sclerosierenden Keratitis, die zweithäufigste die unter dem Bilde der typischen Keratitis parenchymatosa. Die übrigen Formen hält Bach für viel seltener.

Eine andere Einteilung der tuberkulösen Erkrankungen der Hornhaut, welche mehr auf die Art der Entstehung als auf das klinische Bild gerichtet ist, finden wir schon 1894 bei Strubell. (Alexander Strubell: Über Keratitis tuberculosa. Ing. Diss. Würzburg 1894.) Er unterscheidet folgende Formen:

1. Eine primäre, die analog der Impftuberkulose in den meisten Fällen allein in der cornea auftritt und verläuft.
2. Eine secundäre, metastatische Form, in der die cornea das erste und meistens einzig erkrankte Gewebe des Augapfels wäre.
3. Die Form, wo die Tuberkulose von anderen Geweben des Auges auf die cornea übergeht.

Strubell führt dann in seiner Arbeit weiter aus, wie er sich die einzelnen Arten entstanden gedacht hat.

Bei der ersten Art glaubt er, ein zufälliges Trauma, durch das die Tuberkelbazillen wie beim Impfversuch in die cornea eindringen können, annehmen zu können. Man kann seiner Meinung nach auch die Hornhaut nach anderen, vorausgegangenen Krankheiten derselben als ein locus minoris resistentiae ansehen, wie es der von Raches (P. A. Raches. Diss. Contribution à l'étude primitive de la cornée. Havre 1887) veröffentlichte Fall zeigt, auf den ich später noch zurückkommen werde. Er setzt diesen Vorgang analog der Entstehung von Phthisis nach Bronchitis.

Die metastatische zweite Form der Hornhauttuberkulose möchte er auf einer allgemeinen scrophulösen Diathese beruhend annehmen bei lymphatischen Personen mit Phthisisverdacht. Eine Erklärung, die mir etwas unklar erscheint.

Beide — Bach und Strubell — sind also der Ansicht, dass die Tuberkulose der Hornhaut primär vorkommt.

Zunächst wollen wir auf die einzelnen Formen, wie sie uns Bach zusammengestellt hat, näher eingehen.

Betrachten wir zuerst die von Bach als erste Form der

tuberkulösen Erkrankung der Hornhaut beschriebene, die unter dem Bilde der typischen Keratitis parenchymatosa verläuft, so besteht jetzt kein Zweifel mehr, dass neben der Lues, der früher diese Erkrankung allein zugeschrieben wurde, die Tuberkulose die nächst wichtigste ätiologische Ursache ist. Besonders von Hippel hat an der Hand umfangreicher Statistik auf den häufigen Zusammenhang mit der Tuberkulose hingewiesen. Ob diese tuberkulöse Keratitis primär ohne vorherige Erkrankung des Auges auftreten kann, ist — wie besonders von Michel, von Hippel und Bongartz betonen — noch nicht bewiesen. von Hippel spricht sich über diese Frage dahin aus, dass ein anatomischer Nachweis dafür, dass bei der klinisch primären Keratitis parenchymatosa die Hornhaut der einzig erkrankte Teil des Auges ist, bisher fehlt. Klinische, anatomische und experimentelle Thatsachen sprechen dafür, dass die Keratitis parenchymatosa auch da, wo sie klinisch primär ist, die Teilerscheinung oder einfach die Folge eines im Uvealtractus verbreiteten Krankheitsprocesses darstellt. In dem von Hippel veröffentlichten Fall, dem ersten, bei dem in der cornea bei Keratitis parenchymatosa typische Tuberkelbazillen gefunden sind, waren auch zahlreiche Tuberkelknötchen in der Lederhaut und Gefässhaut gefunden, und wie die Untersuchung ergab, waren die vereinzelten Tuberkelknötchen in der Hornhaut von der Lederhaut fortgeleitet. Auch von Michel und Bach u. a. nehmen an, dass erst eine Bildung von tuberkulösen Knötchen im ligamentum pectinatum, die wegen ihres schnellen Verschwindens leicht übersehen werden, der Keratitis parenchymatosa voraufgeht. Ähnlich spricht sich Bürstenbinder (Über tuberkulöse Iritis und Keratitis. von Graefes Archiv für Ophthalmologie 41, 1) aus. Auch jetzt ist — soweit ich die Litteratur überblicken kann — ein Gegenbeweis nicht erbracht worden, und müssen wir wie bisher diese Erkrankung als Folge einer anderswo im Auge lokalisierten Tuberkulose auffassen.

Die von Bach beschriebene zweite Form, die sogenannte sclerosierende Art, nimmt ihren Ursprung vom Tuberkelknoten im ligamentum pectinatum, kann also als primäre Erkrankung der Hornhaut nicht angesprochen werden. Bach teilt für diese Art der Erkrankung selbst einige einschlägige Fälle mit. So in der Münchener Medizinischen Wochenschrift 1895 (Bemerkungen zur Tuberkulose des Auges). Hier fand sich bei einem 18jährigen Mädchen ein Knötchen auf dem ligamentum pectinatum, welches vorrückte und unter Hinterlassung einer zungenförmigen Trübung in der cornea abheilte. Ferner einen Fall über ein 23jähriges Mädchen, bei der die Knötchen unter demselben Bilde auftraten und unter denselben Erscheinungen abheilten (Bach. Über die tuberkulöse Infektion des Auges. Archiv für Augenheilkunde Bd. 28, 1). Die Litteratur über diese Erkrankung ist eine ziemlich umfangreiche, da sie ja die häufigste unter den tuberkulösen Erkrankungen der Hornhaut ist. Ich verweise nur auf von Michel (Lehrbuch, 2. Auflage), Alexander (Centralblatt für praktische Augenheilkunde 1884), Bongartz (Ing. Diss. Würzburg 91), Breuer, Strubell. Auch diese Form dürfte als tuberkulöse Erkrankung jetzt allgemein anerkannt sein; ist es doch diejenige, bei der man am deutlichsten das Entstehen der Tuberkelknötchen im ligamentum pectinatum und ihr Vorrücken in die cornea beobachten kann, während man bei der typischen Keratitis parenchymatosa wegen des schnellen Verschwindens der Tuberkelknötchen eher auf Zweifel bei der Diagnose auf Tuberkulose gefasst sein darf, zumal da die parenchymatösen, ins Auge fallenden Trübungen nichts für Tuberkulose Charakteristisches an sich haben und erst Folgeerscheinungen tuberkulöser Erkrankungen an anderen Stellen des Auges sind.

Bevor ich zu der anderen von Bach beschriebenen Form übergehe, in der die Tuberkulose allein in der cornea lokalisiert ist, möchte ich einen Fall erwähnen, der auch den Anspruch erheben dürfte, als primäre tuberkulöse Erkrankung der Horn-

haut zu gelten und der nicht in den Rahmen der von Bach aufgeführten Erscheinungsformen passt. Es ist die Veröffentlichung von Raches (P. A. Raches: Diss. Contribution à l'étude primitive de la cornée. Havre 1887), der sich diejenigen von Panas und Vassaux anreihen (Panas et Vassaux Bulletins et Memoires de la société française d'ophthalmologie 1885). Es handelt sich hierbei um ein serpiginöses Geschwür mit tuberkulösem Charakter, welches in dem Raches'schen Falle nach einer abgelaufenen Keratitis parenchymatosa entstanden ist. Es wurde bacteriologisch und durch Impfversuche die Diagnose Tuberkulose sichergestellt. Es war — wie die Untersuchung ergab — kein anderes Gewebe des Auges erkrankt, der tuberkulöse Process kam durch Vernarbung zur Heilung. Wir haben es hier also mit einer unzweifelhaften tuberkulösen Erkrankung der Hornhaut zu thun, und zwar mit einer primären, auf die Hornhaut beschränkten Tuberkulose, die Bach in seiner Aufstellung nicht mit erwähnt, die wir aber seinen Formen etwa als Keratitis ulcerosa tuberculosa hinzufügen möchten. Auch Greeff erwähnt diese stark vascularisierenden und torpiden Ulcerationen der Hornhaut und betont, dass sie am häufigsten sind, wenn Gesichtslupus auf die cornea übergreift.

Und nun komme ich zu der von Bach als primäre Hornhauttuberkulose beschriebenen Erkrankung, bei der die Tuberkelknötchen im Hornhautrande selbst, ohne vorherige Beteiligung des ligamentum pectinatum oder der Iris, entstehen, vereinzelt bleiben oder allmählich in das Hornhautgewebe vorrücken, um schliesslich unter Hinterlassung leichter oder weisslicher, zungenförmiger Trübung abzuheilen. Der Verlauf ist also auch hier ein gutartiger. Es handelt sich um eine Erkrankung, bei der die Tuberkulose allein in der Hornhaut lokalisiert ist, ohne dass sich sonst ein tuberkulöser Herd im Auge fände, von dem die Erkrankung der Hornhaut hergeleitet werden könnte. Es würde dies den übrigen lokalisiert z. B. in den Gelenken oder Bronchialdrüsen auftretenden tuberkulösen

Erkrankungen entsprechen. Denn auch dort hat man oft die auf die eine Stelle des Körpers beschränkte tuberkulöse Schädigung, ohne dass ein sonst noch bestehender Herd nachweisbar zu sein braucht. So häufig die lokalisierte Tuberkulose an anderen Teilen des Körpers ist, so selten kann man sie an der cornea beobachten. Anatomisch oder bacteriologisch erhärtet ist wegen des gutartigen Verlaufes dieser knötchenbildenden, primären, tuberkulösen Keratitis noch kein veröffentlichter Fall, doch ist das klinische Bild ein so typisches und überzeugend für Tuberkulose sprechendes, dass andere Erkrankungen nach genauer Prüfung ausgeschlossen werden können. Geht man aber die Litteratur durch, so sind alle Fälle, die im Verlauf Ähnlichkeit mit dieser Erkrankung haben und z. T. als primäre Hornhauttuberkulose angesprochen sind, erst von Tuberkulose der Iris oder des ligamentum pectinatum hergeleitet. So erklärt schon Haensell die Fälle von Gradenigo, Perls und Arcoleo für secundär entstanden. Der von Zimmermann (Fall von Keratitis parenchymatosa tuberculosa. von Graefes Archiv für Ophthalmologie 41, 1 95) veröffentlichte Fall einer Keratitis parenchymatosa mit Knötchenbildung, der sonst viel Ähnlichkeit mit dem später von mir zu besprechenden Fall hat, ist nach seiner eigenen Meinung nicht als primäre Hornhauttuberkulose anzusprechen, da sowohl klinisch als anatomisch beobachtet wurde, dass der tuberkulöse Process vom äusseren Scleralbord seinen Ausgang nahm. Auch der von Bürstenbinder (Über tuberkulöse Iritis und Keratitis. von Graefes Archiv für Ophthalmologie 41, 1) mitgeteilte Fall, welcher eine 28 Jahre alte Landwirtsfrau betrifft, und welcher nach der Krankengeschichte als primäre Hornhauttuberkulose erscheinen könnte, stellt, wie Bürstenbinder in der Epikrise selbst sagt, zunächst eine Erkrankung der Iris dar, und die im Kammerwinkel gefundenen Knötchen gehören der Iris an, so dass auch dieser Fall nicht zu der von Bach beschriebenen Hornhauttuberkulose zu rechnen ist.

Bach sagt nun, dass er in den letzten Jahren die primäre, knötchenbildende Hornhautentzündung zu beobachten Gelegenheit gehabt hat, doch finde ich in der Litteratur nur einen von ihm beschriebenen Fall dieser Art. Es ist dies übrigens der einzigste bisher veröffentlichte Fall, bei dem die klinische Beobachtung mit Sicherheit die primäre Entstehung von Tuberkelknötchen in der Hornhaut ergab.

Wegen der Ähnlichkeit dieses Befundes mit demjenigen, den ich nachher anführen möchte, und wegen der Seltenheit dieser Erkrankung sei es mir gestattet, die Krankengeschichte, die Bach mitteilt (Bach: Bemerkungen zur Tuberkulose des Auges. Münchener Medizinische Wochenschrift 95), hier wiederzugeben. Er berichtet unter dem 19. XII. 94 von einer 17jährigen Forstgehilfentochter:

Das l. Auge ist seit einiger Zeit entzündet.

Status praesens: Links mässige, ciliare Injektion. Am oberen Hornhautrande sind 3 circumscripte Trübungen, und zwar Knötchen von grau-gelblicher Farbe sichtbar. Die mittlere Trübung an dem oberen Ende des verticalen Hornhautmeridians. Die Knötchen sind in der Hornhautgrundsubstanz gelegen; die betreffenden Stellen ragen in kaum nennenswertem Grade über das Hornhautniveau hervor. Hyperämie der Iris. Augenhintergrund normal.

L. E. S. = $^1/_2$. *R. E. S.* = 1.

Ueber den Lungenspitzen verschärftes Vesiculäratum und vereinzelte Rasselgeräusche. Hereditär tuberkulös belastet. Zeichen abgelaufener Drüsen- und Knochentuberculose. Für Lues kein Zeichen. Urin: *o. B.* Behandlung: Atropin, Creosot.

Am 1. III. 95 Wiedervorstellung: Seit 8 Tagen erneute Entzündung, ohne dass inzwischen die Trübung ganz abgeblasst wäre.

Befund: Mässige, ciliare Injektion. Am oberen Hornhautrande 3 circumscripte Trübungen von grau-weisser Farbe, die zungenförmig in das Hornhautgewebe hineinragen. Am inneren unteren Hornhautrand ein rötlich gelbliches Knötchen, die betreffende Stelle wenig prominent. Am äusseren Hornhautrand sind ebenfalls 2 Trübungen, eine grössere und eine kleinere, von grau-gelblicher Farbe zu sehen. Knötchen im

ligamentum pectinatum weder früher noch jetzt sichtbar. Ungefähr 2 mm vom unteren Hornhautrande entfernt sind 2 kleine höckrige Verwölbungen in der Sclera vorhanden. Die Stellen zeigen leicht schiefergraue Färbung. Iritis mässigen Grades. Geringe diffuse Trübung des Glaskörpers. Sonst *o. B. L. E. S.* = $^1/_6$.

Weitere Notizen sind nicht gegeben.

Bach hält diese Keratitis für tuberkulös, lässt die Diagnose aber wegen fehlenden Nachweises von Tuberkelbazillen nur als Wahrscheinlichkeitsdiagnose gelten.

Im Anschluss hieran möchte ich nun einen ähnlichen Fall von primärer, knötchenbildender Hornhauttuberkulose mitteilen, den ich in der Augenabteilung der Königlichen Charité zu Berlin zu beobachten Gelegenheit hatte.

Es handelt sich um den 52 Jahre alten ehemaligen Schlosser R., der am 5. V. 01 in die Augenabteilung aufgenommen wurde.

Anamnese: Vater starb an Schwindsucht. Von 9 Geschwistern leidet ein Bruder an häufigem Husten, die übrigen sind gesund.

Für hereditäre oder erworbene Lues kein Anhalt.

Patient ist ein sehr schwächliches, scrophulöses Kind gewesen. Mit 5 Jahren entwickelte sich von einem Pickel an der Nase aus ein Gesichtslupus, der in Greifswald zuerst von Professor Bardeleben galvanokaustisch und 1864 von Professor Hütte operativ behandelt wurde. Es wurden die erkrankten Partieen excidiert und die Rhinoplastik aus einem Stirnlappen ausgeführt. Seitdem ist kein Lupusknötchen wieder aufgetreten. Vor dem Lupus beiderseits Augenentzündung, nach der eine Herabsetzung des Sehvermögens links zurückgeblieben ist. Sonst ist Patient nie ernstlich krank gewesen, neigt aber zu Erkältungen und hat unter sehr häufigem Husten und Stichen im Rücken zu leiden. Im Jahre 1895 Trauma des rechten Auges durch einen glühenden Stahlbohrer. 5 Wochen in der Charité behandelt und mit einer Sehschärfe von Fingerzählen in 26 cm auf dem verletzten Auge entlassen. Nach der Entlassung keine Entzündung der Augen mehr. Ein poliklinischer Bericht vom 4. IX. 00 besagt:

Beiderseits unregelmässiger Astigmatismus und mässiger Keratoconus.

L.: Hauchartige Trübung der cornea im oberen und äusseren Drittel.
Cataracta polaris anterior.
Fundus, Staphyloma posticum. Sonst o. B.
$S = \frac{1}{50}$; 2,5 in 15 cm.

R.: Weisse Hornhautnarbe im äusseren Drittel.
Synechia anterior.
Fundus: Staphyloma posticum und seitlich von der Papille gelber Herd mit Pigmentablagerung.

Jetzt ist das linke Auge seit dem 30. IV. 01 entzündet, thränt und schmerzt stark. Patient kam in die Poliklinik, wo eine geringe ciliare Injektion gefunden wurde. Die Hornhaut zeigte dieselbe hauchartige Trübung, die unter dem poliklinischen Eintrag vom 4. IX. 00 erwähnt ist. Tension nicht erhöht. Iris o. B. Es werden Atropin und warme Umschläge verordnet.

Da die Schmerzen zunehmen, lässt sich R. am 5. V. 01 in die Augenabteilung aufnehmen.

Befund am 5. V. 01: (Siehe Fig. 1.)
Leidlich kräftiger, gut genährter Mann.
Im Gesicht deutliche Narben, die von der Rhinoplastik herrühren.
Für Lues keine Anzeichen.
Lungen: Ergeben keinen pathologischen Befund, doch hüstelt der Patient viel. Kein Auswurf.
Herz: o. B.
Augen:

R.: Reizlos. Weisse Hornhautnarbe im äusseren Drittel.
Synechia anterior. (Unfall vom Jahre 1895.)
Glaskörpertrübungen, die den fundus nur undeutlich erkennen lassen. S = Finger in 15 cm.

L.: Drückende, stechende Schmerzen, Thränen.
Lider gerötet und geschwollen.
In der Conjunctiva bulbi sieht man am äusseren und oberen Hornhautrande stärker gefüllte Gefässe und leichte Schwellung. Hornhaut zeigt ganz leichte, hauchartige Trübung im oberen und äusseren Drittel. Im Hornhautgewebe liegen am oberen, äusseren Rande 3 kleine, punktförmige, grau-gelbe Knötchen,

auf die Gefässe ziehen. Am unteren Hornhautrande befindet sich ein gleiches Knötchen, auch in der Hornhautgrundsubstanz. Das Epithel der Hornhaut ist unverletzt, spiegelnd. Kammerwasser ist klar.

Iris zeigt scharfe Zeichnung an den Stellen, wo die cornea deutlich durchsichtig ist, und ist frei von Knötchen.

Pupille in Atropinmydriasis. Tension nicht erhöht. Cataracta polaris anterior.

Fundus: Staphyloma posticum.

Behandlung: Atropin, gelbe Salbe, warme Umschläge.

Am 9. V. 01: (Siehe Fig. 2.)

R.: Unverändert.

L.: Reizzustand derselbe.

Conjunctiven sind lebhaft gerötet und verdickt.

Cornea zeigt stärkere pericorneale Injektion. Die Knötchen sind etwa stecknadelknopfgross geworden und zeigen bei exquisiter Knötchenform gelblich-rote Färbung. Sie liegen, wie man bei genauer Beobachtung sieht, in der Grundsubstanz. Das Hornhautepithel darüber ist leicht aufgelockert.

Iris zeigt etwas verwaschenes Aussehen, keine Knötchen.

Kammerwasser leicht getrübt.

Behandlung: fortgesetzt.

Am 18. V. 01: (Siehe Fig. 3.)

R.: Unverändert.

L.: Reizzustand stärker geworden.

Corneatrübung im oberen und äusseren Drittel ist stärker geworden. Die Knötchen am oberen Hornhautrande unverändert; am unteren Hornhautrande in der cornea 2 neue gelbrote Knötchen, die dicht aneinander liegen und von Gefässen begleitet werden.

Iris: Unverändert.

Behandlung: fortgesetzt.

Am 22. V. 01: (Siehe Fig. 4.)

R.: Unverändert.

L.: Reizzustand und Schmerzhaftigkeit haben zugenommen.

Lidödem. Conjunctiva bulbi diffus gerötet, Randschlingennetz stark injiciert. Von der Conjunctiva bulbi ziehen zahlreiche, sich feinbüschlig verzweigende Gefässe zu den Knötchen, die in der cornea am Rande liegen. Oberfläche der Sclera ist glatt.

Cornea zeigt am oberen, äusseren und unteren Rande teils einzeln stehende, teils confluierende grau-gelbliche Knötchen, von denen die am Rande liegenden auch rötlich durch die daraufziehenden Gefässe erscheinen. Einige der Knötchen im unteren Hornhautdrittel sind weiter nach der Mitte der cornea vorgerückt. Im äusseren Drittel der Hornhaut sieht man mit der Hartnack'schen Lupe mehr nach der Mitte zu punktförmige, graue Erhebungen bei aufgelockertem Epithel. Im übrigen zeigt die Hornhaut in den knötchenhaltigen Partieen stärkere, diffuse Trübung.

Iriszeichnung erscheint durch die dichter gewordenen Randtrübungen der Hornhaut stärker verwaschen, in den Stellen, wo die Hornhaut frei ist, klarer. Knötchen sind auf der Iris nicht zu bemerken. S = Finger in 1 m.

Behandlung: fortgesetzt.

Am 25. V. 01: Allgemeinbefinden stets gut. (Siehe Fig. 5.)

R.: w. o.

L.: Thränen und Schmerzen geringer.

Lidschwellung ist zurückgegangen. Conjunctiven beginnen abzublassen.

Corneaepithel leicht aufgelockert. Die Knötchen, die am oberen und äusseren Rande gelegen waren, haben ihre circumscripte Kreisform verloren und stellen sich jetzt als intensiv grau gefärbte, zungenförmig in die sonst nur hauchartig getrübte Hornhaut hineinragende Trübungen dar. Gleichzeitig ist an diesen Stellen stärkere Vascularisation. Mehr nach der Mitte der Hornhaut zu sieht man zwei neue stecknadelknopfgrosse und mehrere punktförmige, das Epithel leicht aufhebende grau-gelbliche Knötchen.

Iris zeigt keinerlei Auflagerung. Kammerwasser trübe.

Behandlung fortgesetzt.

Am 30. V. 01: (Siehe Fig. 6.)

R.: w. o.

L.: Anhaltende Besserung. Nur noch ganz geringe Lichtscheu.

Conjunctiva bulbi zeigt nur noch nach aussen und unten vereinzelte stärker gefüllte Gefässe, von denen einige sich fein verzweigend auf die cornea ziehen. Sonst abgeblasst.

Cornea enthält keine Knötchen mehr. An Stelle der früheren Tuberkel sieht man in der sonst hauchartigen, ganz feinen

Trübung der cornea einige dunklere, zungenartig vom Rande hereinragende Trübungen, die zum Teil von Gefässen begleitet sind. Die Oberfläche ist glatt, spiegelnd, glänzend.

Tension nicht erhöht. Iris ohne pathologischen Befund.

$S = \frac{1}{15}$.

Patient wird unter diesem Befund gebessert entlassen und bekommt Atropin und gelbe Salbe zur Weiterbehandlung mit.

Am 4. VI. 01: Poliklinische Vorstellung. (Siehe Fig. 7.)

Das Auge ist ganz ohne Schmerzen geblieben. Äusserlich reizlos. Bindehäute sind vollständig abgeblasst.

Cornea ist glatt, spiegelnd, glänzend. Epithel ist intact. Vom Rande der Cornea ragen von aussen und unten einige starke grau gefärbte, schmale Zungen in die sonst auffallend aufgehellte Hornhaut. Nach innen ist die Hornhaut völlig klar.

Iris: normal. $S = {}^{1}/_{10}$.

Behandlung: fortgelassen.

Am 14. VIII. 01: R. ist frei von Beschwerden geblieben.

Keine Schmerzen, kein Thränen, kein Reizzustand.

Cornea: Oberfläche glatt und spiegelnd. Trübungen am äusseren und unteren Rande haben ihren zungenförmigen Charakter verloren und haben sich weiter aufgehellt. Die äusseren ${}^{2}/_{3}$ der Hornhaut zeigen ganz feine graue Trübung parenchymatösen Charakters. (Siehe Fig. 8.)

Fundus: unverändert.

$S = {}^{1}/_{10}$.

Epikrise.

Der soeben beschriebene Fall kann wohl mit Recht als eine tuberkulöse Erkrankung der Hornhaut, und zwar als eine primäre Erkrankung dieses Gewebes betrachtet werden, bei der in keinem anderen Teile des Auges, ja in keinem anderen Teile des Körpers zur gleichen Zeit ein tuberkulöser Herd nachweisbar ist. Ich will nicht sagen, dass bei dem negativen Ergebnis der gewissenhaften Untersuchung nicht doch ein versteckter Herd — seien es tuberkulös erkrankte Bronchialdrüsen, oder eine nicht zu diagnosticierende Spitzenaffection — im Körper vorhanden gewesen sein kann. Aber nachweisbar war jedenfalls sonst keine Tuberkulose. Dagegen spricht die ganze Krankengeschichte von grosser Neigung und Empfänglichkeit des Körpers für tuberkulöse Erkrankungen.

Zunächst ist R. erblich tuberkulös belastet: Sein Vater starb an Schwindsucht und ein Bruder ist lungenleidend. Dagegen ist für Lues — sei sie hereditär oder erworben — absolut kein Anhaltspunkt.

Dann ist R. ein sehr schwächliches, scrophulöses Kind gewesen, und hat in der Kindheit eine offenbar scrophulöse Augenentzündung durchgemacht. Später ist er von einem schweren Gesichtslupus, der nur durch Operation zur Heilung kam, heimgesucht worden. Übersieht man ferner den ganzen Verlauf der Krankheit, so muss man diesen Fall demjenigen an die Seite stellen, den Bach in der Münchener Medizinischen Wochenschrift von 1895 veröffentlicht hat und den ich oben angeführt habe. Er gehört zu der gutartigen, knötchenbildenden, primär-tuberkulösen Keratitis, wie sie Bach beobachtet hat (Bach, Tuberkulose der Hornhaut. Archiv für Augenheilkunde 32.).

Da Bach selbst nur den einen mitgeteilten einschlägigen Fall dieser Art veröffentlicht hat, und ich auch keinen weiteren Fall in der Litteratur gefunden habe die von Breuer (Zur Lehre von der parenchymatösen Keratitis. Ing. Diss. Giessen 95 auf Seite 26 als 42. Fall) mitgeteilte Krankengeschichte, die klinisch auch für primäre Hornhauttuberkulose spricht, setzt leider erst 3 Monate nach Beginn der Entzündung ein, so dass wir eine vorhergehende Erkrankung des corpus ciliare nicht ausschliessen können — so mag die von mir mitgeteilte Krankengeschichte, die auch sonst manches Interessante bietet, ein erwünschter Beitrag zur Kasuistik dieser knötchenbildenden tuberkulösen Erkrankung der Hornhaut sein.

Da ich bacteriologisch oder durch Impfversuch, die einzige Möglichkeit eine absolut sichere Diagnose auf Tuberkulose zu stellen, den Beweis für meine Annahme einer tuberkulösen Erkrankung nicht erbringen durfte, da R. auf das eine Auge angewiesen war, so darf ich meine Diagnose wohl differentialdiagnostisch begründen.

Lues kann ich wohl, da hereditäre Belastung und Infection nicht vorhanden sind, und da ja auch bei den Spätformen der angeborenen Syphilis diese Knötchenform nicht vorkommt, ausschliessen. Befällt dieselbe ja auch in den meisten Fällen beide Augen und mit Vorliebe die Iris, während bei meinem Kranken nur ein Auge und nur die Cornea betroffen ist. Nach von Hippel (Über Keratitis parenchymatosa Graeves Archiv 42) müssen Knötchen, die bei Keratitis parenchymatosa vorkommen und auf Lues bezogen werden, als miliare Gummata angesprochen werden. Er führt hierfür den von Denarié (Contribution à l'étude de la syphilis cornéenne. Gomme de la cornée. Thèse de Lyon 83) veröffentlichten Fall an, bei dem sich in der Tiefe der cornea ein intensiv gelb-graues Infiltrat fand, das an einen Abcess erinnerte. Microscopisch fanden sich Rundzellenanhäufung und das Infiltras wurde als Gumma der Cornea gedeutet. Diese Art der Erkrankung können wir nach Anamnese und bei

dem günstigen Verlauf der nicht antiluetischen Therapie ausschliessen.

Auch die Annahme von torpiden Hornhautinfiltraten, die mehr an der Oberfläche liegen und das Epithel abheben, kann man fallen lassen, ebenso die Diagnose auf Ekzempusteln der cornea, die ja zum Zerfall führen, während die Knötchen hier unter allmählicher Resorption zur Verheilung kamen.

Dass durch Raupenhaare, die das Hornhautepithel verletzen, ähnliche Knötchen hervorgerufen werden können, erwähne ich, kann diese Art der Entstehung des Krankheitsbildes wegen der Anamnese aber ausschliessen.

Tendering (Lehre von der Hornhautsclerose. Ing. Diss. Erlangen 98) beschreibt einen Fall, bei dem sich am unteren Rande der inneren Hornhautfläche gelblich weisse Auflagerungen bildeten, wie wenn 2—3 Exudattröpfchen in die Vorderkammer ragten. Diese vereinigten sich auch zu einer dichten Trübung, unterscheiden sich aber von den Tuberkeln durch den unaufhaltsam fortschreitenden infausten Verlauf.

Auch die von Groenouw (Knötchenbildende Hornhauttrübungen. von Graefes Archiv für Ophthalmologie 46) beschriebenen, knötchenförmigen Hornhauttrübungen können wir differentialdiagnostisch ausschliessen; denn sie sind was Aussehen — er vergleicht sie mit Brotkrümchen — und den klinischen Verlauf anlangt, ganz verschieden von meinem Fall. Sie gehen einher ohne wesentliche Entzündungserscheinung und ähneln mehr der Keratitis punctata von Fuchs und Adler, haben fast ausschliesslich oder vorwiegend das Centrum der cornea als Sitz und bestehen Jahre lang.

Differentialdiagnostisch käme sonst wohl keine Erscheinung an der cornea mehr in Betracht, aber auch der ganze Krankheitsverlauf spricht für Tuberkulose und deckt sich mit seinem Befund und seiner Entwickelung mit der Erkrankung der Hornhaut, die Haensell durch Impfung von Kaninchenaugen mit tuberkulösem Virus hervorgerufen hat. Auch die Einseitigkeit

der Erkrankung, die langsame, unter mässiger Entzündung einsetzende Entwickelung der Tuberkel, sowie die langsame Rückbildung durch anfangs zungenförmige, allmählich sich verwischende Trübungen — genau wie man es beim Tierversuch beobachtet hat — sprechen für eine tuberkulöse Erkrankung.

Somit glaube ich, dass die Diagnose auf gutartige Tuberkulose der Hornhaut in vorliegendem Falle mit Recht gestellt worden ist.

Es bleibt nun noch die Pathogenese bei diesem Fall zu erörtern. Die Möglichkeit der Entstehung ist eine verschiedenartige, und ich möchte den bisherigen Stand dieser Frage kurz auseinandersetzen. Für die Möglichkeit der Infektion der cornea sind folgende Theorieen aufgestellt:

1. Primäre Infektion der cornea kann ecdogen durch ein zufälliges Trauma erfolgen. Diese Form würde analog den Impfversuchen zunächst primär in der Hornhaut lokalisiert bleiben.
2. Hält Strubell (Über Keratitis tuberculosa. Ing. Diss. Würzburg 94) eine primäre Hornhauttuberkulose endogen auf einer vorher durch eine andere Hornhauterkrankung weniger widerstandsfähig gemachten Hornhaut — als auf einem locus minoris resistentiae — für möglich. Er führt als Stütze für diese Annahme den Rachet'schen Fall an, bei dem 4 Monate nach einer abgeheilten Keratitis parenchymatosa sich eine zweifellose Tuberkulose der Hornhaut entwickelte. Er ist der Meinung, dass die Herabsetzung der vitalen Energie der Hornhautzellen genüge, begreiflich zu machen, dass sie den zufällig dahin gelangten Mikroben nicht so kräftig widerstehen können, wie bei normalem Zustande.
3. Eine andere Art der Möglichkeit einer primären Erkrankung der cornea auf ecdogenem Wege nimmt Schultze (Archiv für Augenheilkunde 33) an, indem er den von Zimmermann (v. Graefes Archiv für

Ophthalmologie 44) veröffentlichten Fall von tuberkulöser Keratitis parenchymatosa zur Erklärung seiner Theorie heranzieht. Er glaubt, dass bei Tuberkulose durch Anwesenheit von Toxinen im Kammerwasser eine Ernährungsstörung des Endothels der Membrana Descemetii zu stande kommt, so dass das pathologisch veränderte Kammerwasser in die Grundsubstanz der Hornhaut eindringen und so parenchymatöse Trübungen machen kann. Die Infektion des Kammerwassers denkt er sich von aussen her, etwa von der Conjunctiva ausgehend, in der sich Tuberkelbazillen befunden haben müssen, die dann resorbirt sind und im Kammerwinkel zu Tuberkeleruptionen führten.

Er stützt sich hierbei auf die Versuche, die Mellinger und Bärri (Bärri: Experimentelle Keratitis parenchymatosa, hervorgerufen durch Einwirkung auf das Endothel der Hornhaut. Ing. Diss. Basel 95) anstellten, indem sie durch chemische Agentien, die sie in die Vorderkammer gebracht hatten, oder durch mechanischen Reiz des Hornhautendothels parenchymatöse Trübungen der Hornhaut hervorbrachten, und die auf Grund ihrer Versuche behaupteten, dass Lues und Tuberkulose Ernährungsstörungen des Endothels hervorrufen, dass das Endothel dadurch seine Eigenschaft als undurchlässige Membran verliert, und dass das eindringende Kammerwasser dann im Parenchyus und Epithel Veränderungen unter dem Bilde der Keratitis parenchymatosa hervorruft.

4. Gegen diese Anschauung wendet sich von Hippel (Über Keratitis parenchymatosa. von Graefes Archiv für Ophthalmologie 42), weil der Möglichkeit des Eindringens von Kammerwasser in die Hornhaut und dem Zustandekommen der Trübung bei den beschriebenen Versuchen stets eine Läsion des Hornhautendothels teils durch direktes Trauma, teils durch chronischen Reiz

vorausginge. von Hippel nimmt nach den bekannten Versuchen von Wagenmann, der nach Durchschneidung der Ciliargefässe wochenlang dauernde Keratitis parenchymatosa erzielte, an, dass den Hornhautentzündungen stets eine Erkrankung des Gefässsystems voraufgehe. Die Erkrankung der cornea — in diesem Falle die Eruption von Tuberkel mit sich anschliessender Trübung — sei fortgeleitet und müsse als secundäre Erkrankung aufgefasst werden.

Auch Zimmermann wendet sich gegen die Auslegung seines Falles durch Schultze und nimmt eine Infektion der cornea durch die Blutbahn an, die von tuberkulösen Wucherungen der vorderen Ciliargefässe — wie auch anatomisch bewiesen wird — ihren Ausgang nimmt. Die Resorption von Tuberkelbazillen aus der Conjunctiva hält er für willkürlich und nicht erwiesen, auch habe das Hornhautendothel keine Continuitätstrennung gezeigt.

5. Neben der Ansicht einer tuberkulösen Infektion von den Ciliargefässen aus besteht auch die Möglichkeit einer Erkrankung von der vorher ergriffenen Netz- oder Aderhaut aus. Hirschberg fand bei 16 %, von Hippel bei 60 % von parenchymatösen Hornhautentzündungen vorher oder gleichzeitig Netz- oder Aderhautveränderungen.

Was nun den von mir veröffentlichten Fall angeht, so findet sich während der ganzen Beobachtung — und der Patient ist von Anfang seiner Erkrankung an unter ärztlicher Aufsicht gewesen — weder zu Beginn des entzündlichen Stadiums noch während des Verlaufes der Kranhheit in einem Teil des Fundus, der Conjunctiva, Sclera oder Iris ein Zeichen, welches auf eine tuberkulöse Erkrankung eines dieser Teile schliessen liesse. Bei mässig starker ciliarer Injektion und geringer Entzündung der Iris — Symptome, die im Verlauf des Krankheitsprocesses zunahmen — treten in den leichten Trübungen

der Hornhaut, die von einer früheren Augenentzündung zurückgeblieben sind, erst am oberen, dann am unteren und äusseren Rande im Hornhautgewebe Tuberkelknötchen auf. Sie rücken allmählich vor, werden zahlreicher, lassen aber bemerkenswerter Weise den ungetrübten klaren Teil der cornea, das innere Drittel derselben, frei. Der Verlauf der Erkrankung bewegt sich in den von Bach beschriebenen Formen. Die Knötchen verlieren allmählich ihre exquisite Knötchenform, die cirsumcripten Trübungen verwischen sich mehr und mehr, nach 4 Wochen sind nur noch zungenförmige Trübungen bei geringem Reizzustand, nach 6 Wochen der Status wie vor der Erkrankung vorhanden.

Nichts in der ganzen Krankengeschichte spricht dafür, dass vor der Hornhauterkrankung in einem anderen Teile des Auges ein tuberkulöser Herd gewesen sei. Das corpus ciliare zeigt vor der Tuberkeleruption in der Hornhaut nur geringen Reizzustand, die Iris ist nicht besonders entzündet und erst secundär beteiligt, der Fundus bot nichts Auffälliges dar und die Conjunctiven ergaben ausser einem entzündlichen Katarrh nichts Besonderes.

So darf man wohl den beschriebenen Fall aus dem negativen Befund auf Tuberkulose bei den übrigen Geweben des Auges und nach dem characteristischen Verlauf für eine primäre Tuberkulose der Hornhaut ansprechen.

Was nun die Art der Entstehung der Tuberkel in der cornea angeht, so kann dieselbe, wie aus oben mitgeteilten Theorieen ersichtlich ist, sowohl ecdogen als auch endogen entstanden erklärt werden.

Man kann einmal an ein zufälliges Trauma am limbus corneae denken, durch welches dann die Tuberkelbazillen Eingang gefunden haben. Von hier aus kann dann eine Intoxication der Hornhaut stattgefunden haben, die zu der Tuberkeleruption führte. Diese Annahme gewinnt an Wahrscheinlichkeit, wenn man bedenkt, wie schwer tuberkulös die ganze Umgebung des Auges durch den Lupus inficiert war. Es ist doch möglich,

dass bis dahin ruhende, der Epidermis angehörige Tuberkelbazillen dem Hornhautdefekt zugeführt sind und hier die Erkrankung einleiteten. Macht doch Lesser (Lehrbuch der Haut- und Geschlechtskrankheiten 9. Auflage S. 284) darauf aufmerksam, dass sich bei Lupösen öfter nach scheinbarer Ausheilung oder Fortbestehen des Lupus noch tuberkulöse Erkrankungen anderer Organe oder Miliartuberkulose anschliessen.

Eine andere Möglichkeit der ectogenen Entstehung der Tuberkel in der cornea ist von den Conjunctiven aus gegeben. Und wenn Zimmermann in seiner Entgegnungsschrift gegen Schultze diese Annahme bestreitet, und es als willkürliche Auffassung hinstellt, dass Tuberkelbazillen durch die Conjunctiva hindurch resorbiert würden, da sie jeder Analogie entbehrte, so haben uns neuerdings die Veröffentlichungen und Versuche von Römer (P. Römer: Über Infektion vom Conjunctivalsack aus. Zeitschrift für Hygiene XXXII Heft 2), Meyer (Zur Kenntnis der Infektion vom Conjunctivalsack aus. Münchener Medizinische Wochenschrift 1900) und Th. Axenfeld (Bacteriologie und Parasiten des Auges, das jetzt im Erscheinen begriffen ist) gezeigt, dass diese Resorption wohl möglich ist.

Meyer bewies, dass fast alle Bacterien, so auch die Tuberkelbazillen, von dem Conjunctivalsack aus resorbiert werden und im Körper Erkrankungen hervorrufen können. Er impfte u. a. Meerschweinchen mit Tuberkelbazillen, indem er unter sorgfältigster Vermeidung einer Verletzung Reinkulturen in den Conjunctivalsack brachte und beobachtete, dass sie später an Tuberkulose anderer Organe erkrankten oder zu Grunde gingen.

Römer wendet sich gegen die Annahme einer bactericiden Eigenschaft der Thränen — die eine Infektion von der Conjunctiva aus unmöglich machen soll —, und lässt sie nach seinen Untersuchungen nur in sehr beschränktem Maasse bestehen. Auf Grund seiner Experimente, deren Exactheit Th. Axenfeld hervorhebt, sagt er aus, dass von der Bindehaut aus zweifellos Wege in den Körper führen, welche ausserordentlich

günstige Bedingungen für den Eintritt der Mikroorganismen in die Lymphbahnen bieten. Er betont daneben, dass die Infektion noch häufiger auf dem Wege der Thränenleitung erfolge. Seiner Meinung schliesst sich Axenfeld (Th. Axenfeld: Bacteriologie und Parasiten des Auges. Ergebnisse der allgemeinen Pathologie und Pathologischen Anatomie des Menschen und der Tiere. Allgem. Path. u. Path. Anatomie des Auges 1901) an, indem er offen lässt, wie die Infektion bei intakter Bindehaut zu Stande kommt, ob der Liddruck die Bacterien einpresse, ob gerade nur die contagiösen aufgenommen werden wegen ihrer besonderen chemischen Stoffwechselproducte, oder ob ein Transport durch Leucocyten stattfinde. Von einem aktiven Eingreifen der Bacterien sieht er ab, da sie unbewegliche Keime sind.

So können denn auch in unserem Falle Tuberkelbazillen von der Conjunctiva aus resorbiert sein, sie können ohne Erscheinungen hervorzurufen die übrigen Gewebe des Auges auf der Blut- oder Lymphbahn passiert haben, bis sie an die Partieen der Hornhaut kamen, die durch die frühere Krankheit weniger widerstandsfähig geblieben sind, und als Zeichen der Schwächung der Lebenskraft noch die leichten Trübungen zeigten. Hier kommt es nun zu Tuberkeleruption als auf einem locus minoris resistentiae, wie bei den Fällen von Strubell und Rachet. Es ist doch gewiss auffällig, dass die Knötchen nur in den schon vorher getrübten Teilen der Hornhaut zur Entwickelung kamen, während die klaren, normalen Partieen der cornea völlig frei blieben.

Aber auch eine endogene Infektion der cornea von einem versteckten, zur Zeit noch nicht nachweisbaren Herd in den Lungen — Patient hüstelt schon lange Zeit und hat Stiche im Rücken — oder von tuberkulös ergriffenen Bronchialdrüsen aus ist nicht undenkbar. Ob bei dieser Annahme die Infektion der Hornhaut von dem vorher toxisch infizierten Kammerwasser durch das geschwächte Endothel der cornea stattgefunden hat — wie Bärri und Schultze u. a. sich die Entstehung der Hornhauterkrankung vorstellen — oder ob sie nach der Theorie

von Wagenmann u. a. auf dem Wege der Blutgefässe zu Stande gekommen ist, möchte ich nicht entscheiden. Doch erscheint es mir wahrscheinlicher, dass dann die Infektion durch die Blutbahnen fortgeleitet wurde, denn es bestand zu Beginn der Erkrankung keine Trübung des Kammerwassers, die Knötchen entstanden aber wohl dort, wo stärkere Gefässfüllung am Hornhautrande auftrat. Auch wären bei Infektion vom Kammerwasser aus die Knötchen wohl zuerst und vorzüglich am unteren Hornhautteile zur Entwickelung gekommen, während in unserem Falle die Knötchen zuerst am oberen und am stärksten am äusseren Hornhautrande auftauchten.

Die Krankengeschichte zeigt noch, dass man bei der Tuberkulose der Hornhaut von allzu eingreifenden, etwa operativen therapeutischen Maassnahmen absehen kann, so lange der Process auf die Hornhaut beschränkt bleibt, was bei der soeben beschriebenen Art von Hornhauttuberkulose ja der Fall zu sein pflegt.

Für die Behandlung der tuberkulösen Keratitis interstitialis schlagen von Michel und von Hippel die Paracentese vor, ebenso wird sie von Sperino, Hasner und Panas empfohlen. Sie vergleichen die Wirkung mit derjenigen, die die Laparatomie bei tuberkulöser Bauchfellentzündung hervorbringt. von Hippel hat bei dichten Trübungen in 3 Fällen allerdings ohne Erfolg paracentesiert. von Michel empfiehlt noch besonders Guajacol in grossen Dosen, das oft bedeutenden Nutzen gebracht hat. Natürlich muss man bei allen diesen Maassnahmen gegen das Grundleiden ankämpfen mit all den Mitteln, die uns im Kampfe gegen die Tuberkulose zu Gebote stehen und die allgemein bekannt sind.

Zum Schluss erfülle ich die angenehme Pflicht, Herrn Professor Dr. R. Greeff für die gütige Überlassung des Falles und die liebenswürdige Durchsicht der Arbeit und die freundliche Unterstützung bei der Anfertigung der Dissertation an dieser Stelle meinen gehorsamsten Dank auszusprechen.

Litteratur.

Alexander: Neue Erfahrungen über luetische Augenerkrankungen. Wiesbaden.

Arlt: Zur Ätiologie der Keratitis. Wiener Medizinische Wochenschrift 7 u. 8.

Bach: Über die tuberkulöse Infektion des Auges. Archiv für Augenheilkunde Bd. 28 1894.

Bach: Bemerkungen zur Tuberkulose des Auges. Münchener Medizinische Wochenschrift 95.

Bach: Die Tuberkulose der Hornhaut. Archiv für Augenheilkunde Bd. 32 1896.

Baumgarten: Ein Fall von Tuberkulose der Conjunctiva, Cornea und Iris. von Graefes Archiv 24, 3.

Bongartz: Über Hornhauttuberkulose. Ing. Diss. Würzburg 91.

Breuer: Zur Lehre von der parenchymatösen Keratitis. Ing. Diss. 95 Giessen.

Bürstenbinder: Über tuberkulöse Iritis und Keratitis. von Graefes Archiv 41, 1.

Denig: Über die Häufigkeit der Lokaltuberkulose des Auges, die Beziehung der Tuberkulose des Auges zur Tuberkulose der übrigen Organe. Archiv für Augenheilkunde Bd. 31, 4.

Greeff: Die Keratitis interstitialis in ihren Beziehungen zu Allgemeinerkrankungen.

Greeff: Tuberkulose des Auges.

Grawitz: Atlas der pathologischen Gewebslehre (Tafel IX—XIII) Greifswald.

von Hippel: Über Keratitis parenchymatosa. Klinische Untersuchungen, Heidelberg.

von Hippel: Über Keratitis parenchymatosa. von Graefes Archiv 41, 1.

Heydmann: Beitrag zur Histogenese der Hornhauttuberkel. Ing. Diss. Greifswald, Juli 94.

Haensell: Beiträge zur Lehre von der Tuberkulose der Iris, cornea und conjunctiva nach Impfversuchen. von Graefes Archiv Bd. 25, 4. 79.

Krückow: Über Hornhautentzündung. Zehenders klinisches Monatsblatt 1875.

Lesser: Haut- und Geschlechtskrankheiten. Lehrbuch II. Auflage.

von Michel: Lehrbuch II. Auflage.

Mayer: Zur Kenntnis der Infektion vom Conjunctivalsack aus. Münchener Medizinische Wochenschrift 1900.

Mauthner: Syphilitische Erkrankung des Auges. Zeissl's Lehrbuch der Syphilis II. Teil.

Panas et *Vassaux:* Etude experimentelle sur la tubercoulose de la cornée. Arch. d'Ophth. V. 1885.
Bulletins et Memoires de la société française d'Ophth. 1885.

Perls: Zur Kenntnis der Tuberkulose des Auges. von Graefes Archiv 19, 1.

Römer: Über Infektion vom Conjunctivalsack aus. Zeitschrift für Hygiene 32, Heft 2.

Roy et *Alvarez:* Observation clinique des bacilles de la tubercoulose dans la cornée. Revue clinique d'Ophth. Bd. V.

Raches, P. A.: Diss.: Contribution à l'étude primitive de la cornée. Havre 87.

Schieck: Klinische und experimentelle Studien über die Wirkung des Tuberkulins auf die Iristuberkulose.

Strubell: Über Keratitis tuberculosa. Ing. Diss. Würzburg 94.

Tendering: Ein kasuistischer Beitrag zur Lehre von der Hornhautsclerose. Ing. Diss. Erlangen 94.

Uthoff und *Axenfeld:* Beiträge zur pathologischen Anatomie und Bacteriologie der eitrigen Keratitis des Menschen. Leipzig 96.

Zimmermann: Tuberculous Parenchymatons Keratitis. Milwacke.

Zimmermann: Fall von Keratitis parenchymatosa tuberculosa. von Graefes Archiv Bd. 41, 1.

Bärri: Experimentelle Keratis parenchymatosa, hervorgerufen durch Einwirkung auf das Endothel der Hornhaut. Inaugural-Dissertation. Basel 95.

Th. Axenfeld: Bacteriologie und Parasiten des Auges. Im Erscheinen begriffen.

Gronouw: Knötchenbildende Hornhauttrübungen. von Graefes Archiv für Ophthalmologie 46.

Lebenslauf.

Ich, Paul Martin Richard Betke, evangelischer Konfession, Sohn des verstorbenen praktischen Arztes Dr. med. Martin Betke und dessen Ehefrau Bianka geb. Stübner, bin geboren am 5. August 1875 zu Lindow in der Mark.

Den ersten Unterricht erhielt ich in der Gemeindeschule meines Heimatsortes. Von Ostern 1886 bis Ostern 1892 besuchte ich das Gymnasium zu Brandenburg a. d. H., von Ostern 1892 bis Ostern 1896 das Gymnasium zu Potsdam. Dort erlangte ich das Zeugnis der Reife. Am 1. April 1896 wurde ich als Studierender der Kaiser Wilhelms-Akademie aufgenommen und immatrikuliert. Vom 1. April bis 30. September 1896 genügte ich meiner Dienstpflicht mit der Waffe beim 4. Garde-Regiment zu Fuss. Am 20. März 1898 bestand ich die ärztliche Vorprüfung. Seit dem 1. Oktober 1900 bin ich Unterarzt im 1. Badischen Feldartillerie-Regiment Nr. 14, und als solcher bis 1. Oktober 1901 an die Königliche Charité kommandirt gewesen.

Während meiner Studienzeit besuchte ich die Vorlesungen, Kliniken und Kurse folgender Herren:

v. Bergmann, Brieger, Engelmann, Engler, Ewald, Fischer, B. Fränkel, Frey, Fritsch, Gerhardt, Goldscheider, Greeff, Gurlt, Gusserow, Hertwig, Hildebrandt, Israel, Jolly, R. Köhler, Fr. König, Köppen, Lesser, v. Leyden, Liebreich, H. Munk, Olshausen, Rubner, Salkowsky, F. E. Schulze, Schweigger, Schwendener, Strassmann, Stumpf, Thierfelder, R. Virchow, H. Virchow, Waldeyer, Warburg.

Allen diesen Herren, meinen hochverehrten Lehrern, spreche ich an dieser Stelle meinen ehrerbietigsten Dank aus.

Thesen.

I.

Man kann die Diagnose auf Tuberkulose der Hornhaut in den meisten Fällen auch ohne bakteriologischen Nachweis allein auf Grund des klinischen Befundes stellen.

II.

Die Tuberkulose der Hornhaut kommt primär vor; d. h. ohne dass vorher oder gleichzeitig ein anderer Abschnitt des Auges tuberkulös erkrankt zu sein braucht.

III.

Das Tanzen ist vom hygienischen Standpunkt aus zu verwerfen.

Fig. I 5. V. 01.

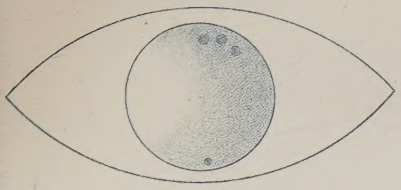

Fig. II 9. V. 01.

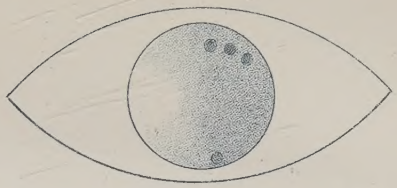

Fig. III. 18. V. 01.

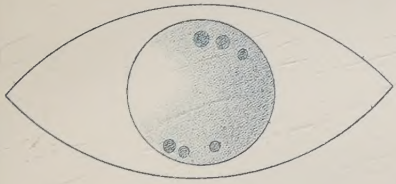

Fig. IV. 22. V. 01.

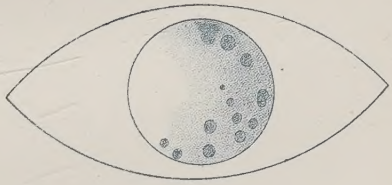

Fig. V. 25. V. 01.

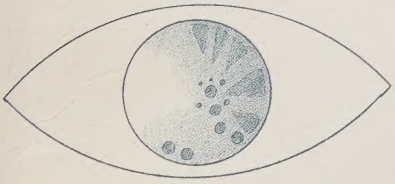

Fig. VI. 30. V. 01.

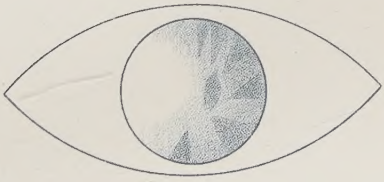

Fig. VII. 4. VI. 01.

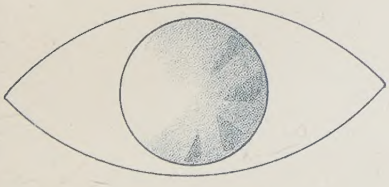
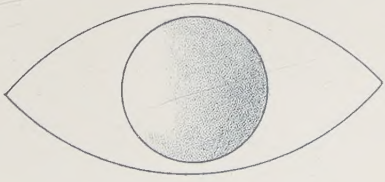
Fig. VIII. 14. VIII. 01.